

# Chirurgická léčba zánětlivých onemocnění dutiny hrudní

Hytych V., Horažďovský P., Konopa Z.,  
Tašková A., Čermák J., Demeš R.

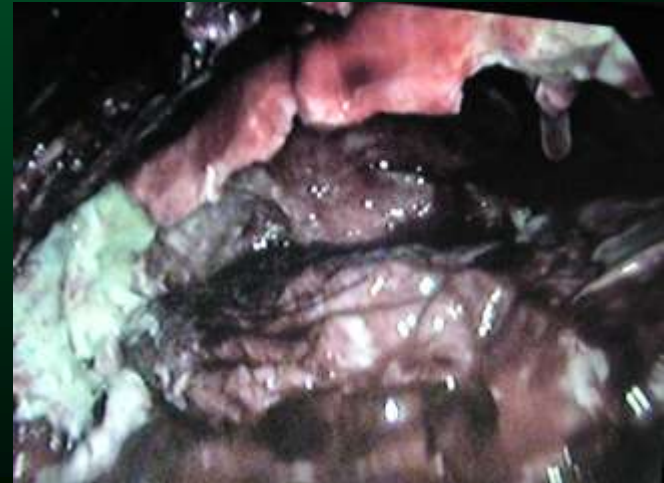
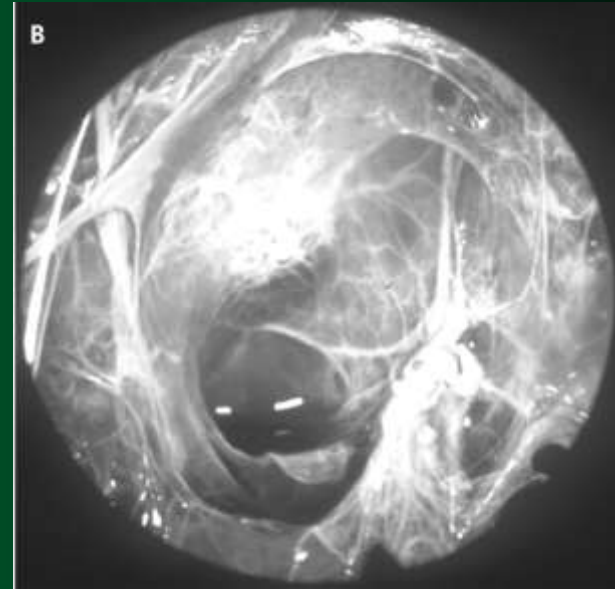
Oddělení hrudní chirurgie

Thomayerova nemocnice Praha Krč

Primář: MUDr. Vladislav Hytych, Ph.D.

# Hrudní empyém

- ✔ přítomnost zánětlivých buněk a exudátu v pleurální dutině
- ✔ exsudativní fáze
- ✔ fibrinopurulentní fáze
- ✔ fáze chronického empyému





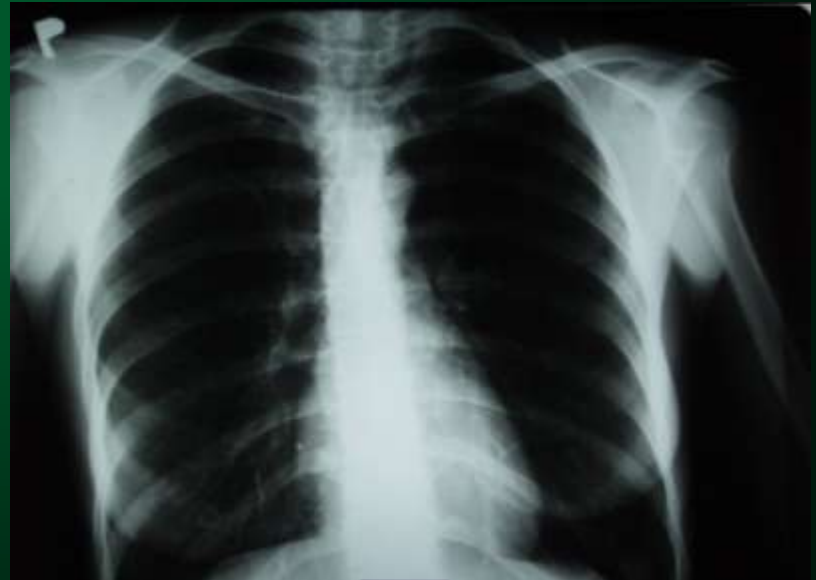
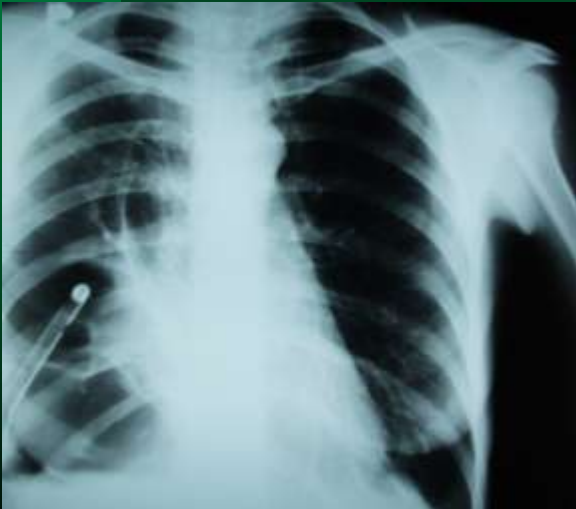
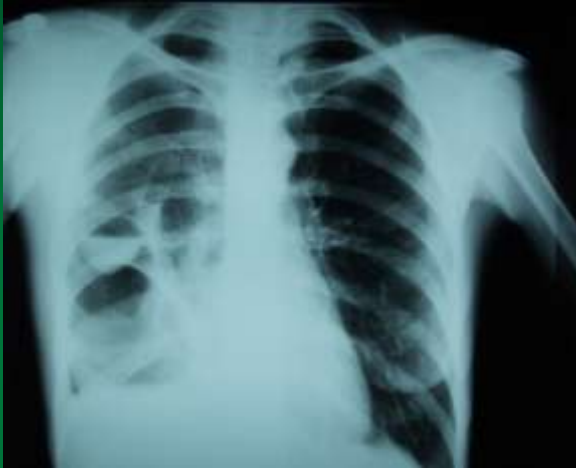# Hrudní empyém

- ✓ **indikace**- II. a III. stadium
- ✓ **cíl**
  - rozrušení fibrinových sept
  - odstranění viskózního výpotku
  - exaktní zavedení drénu
  - odstranění empyémové dutiny
  - sanace pleurální dutiny
- ✓ **torakotomie x VTS**



# Hrudní empyém

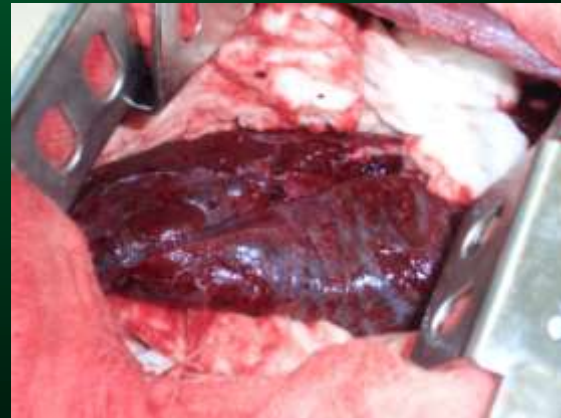
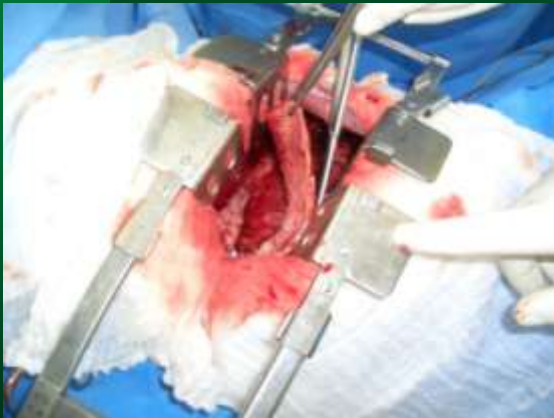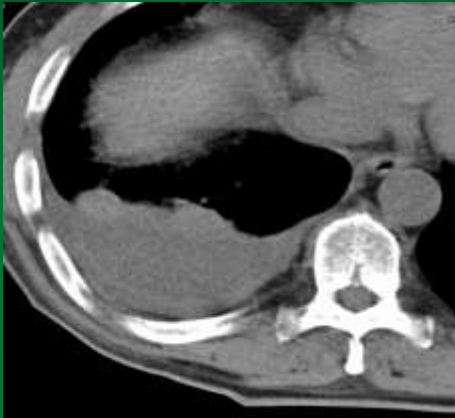## Drenáž





# Hrudní empyém

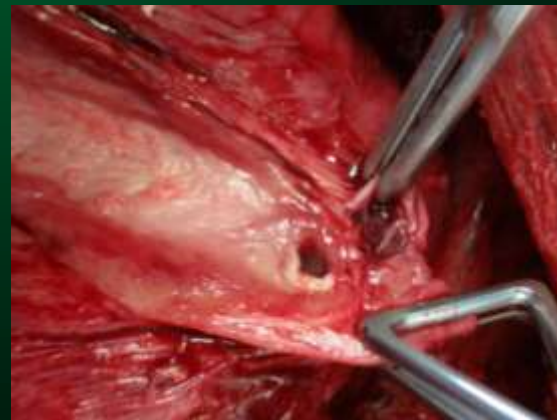
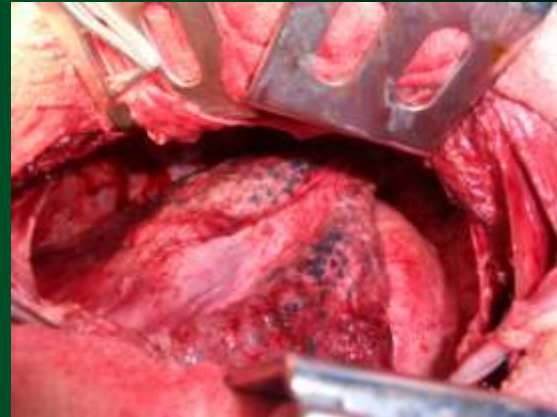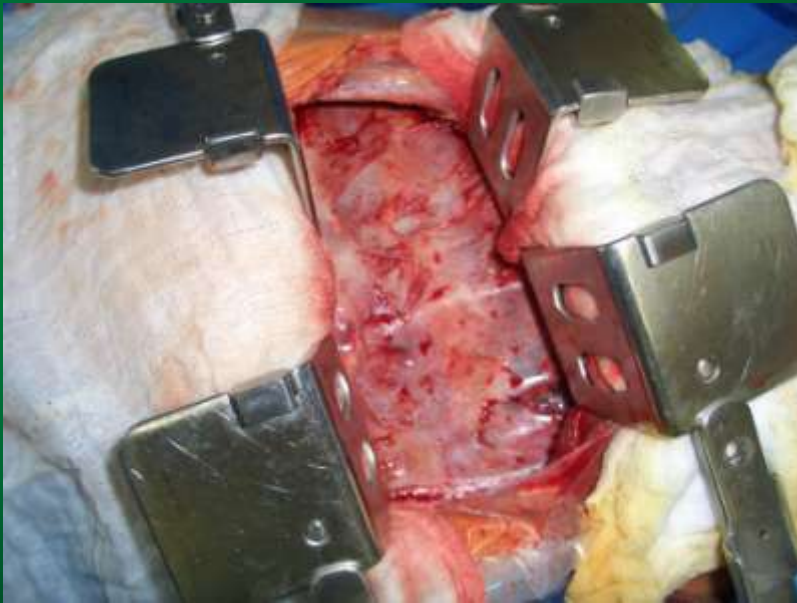## Dekortikace





# Hrudní empyém

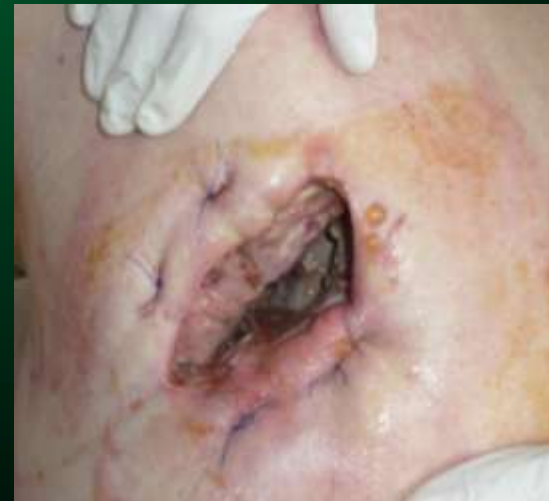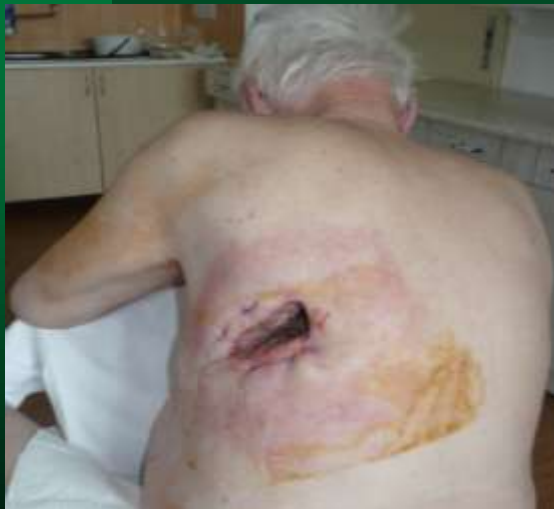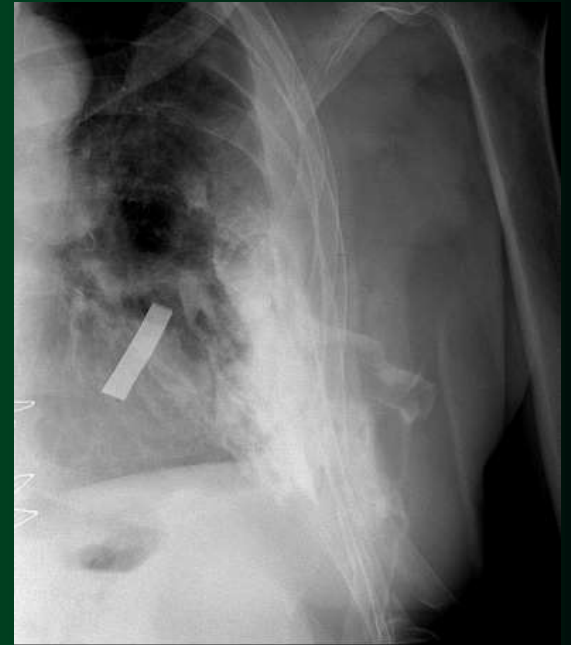
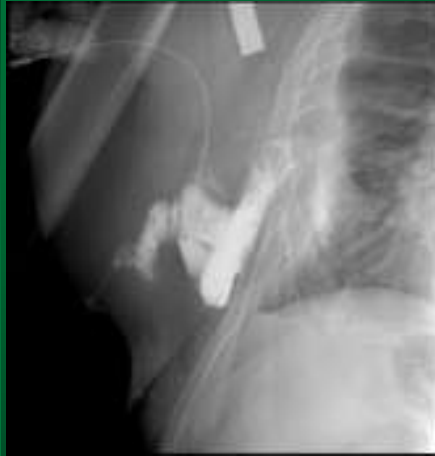## Pneumopleurální píštěl





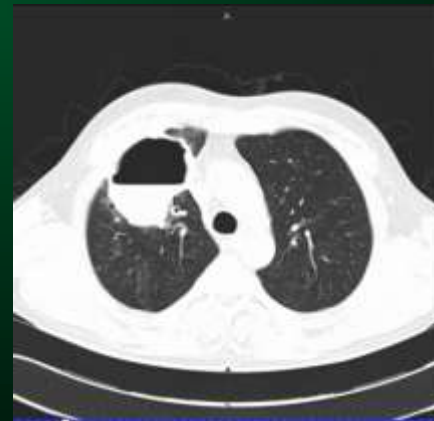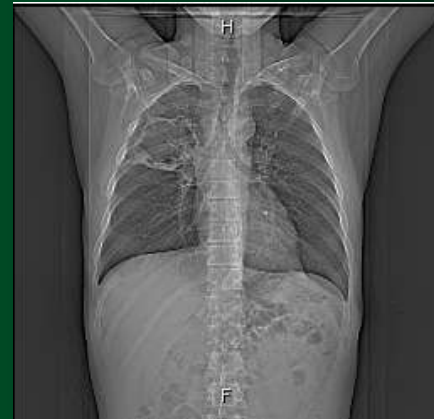# Hrudní empyém

## Pleurostomie



# Absces plicní

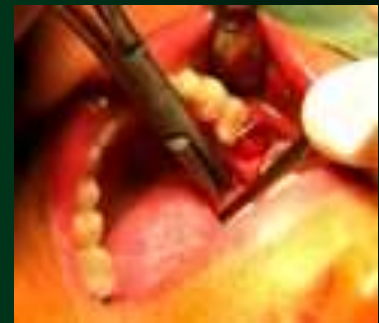- ✔ ohraničená dutina  
v plicním parenchymu  
vyplněná hnisem





# Absces plicní

## Etiologie a patogeneze



- ▼ vdechnutí cizího tělesa, infekčního agens žaludečního obsahu

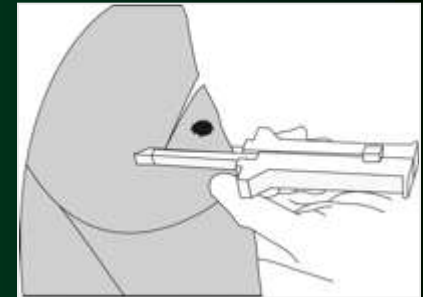

- ▼ hra nebo nepozornost
- ▼ gastroesofageální reflux
- ▼ epilepsie
- ▼ cévní příhoda mozková
- ▼ bezvědomí
- ▼ úvod do anestézie
- ▼ po operaci
- ▼ alkoholové bezvědomí
- ▼ trauma



# Absces plicní

## Léčba

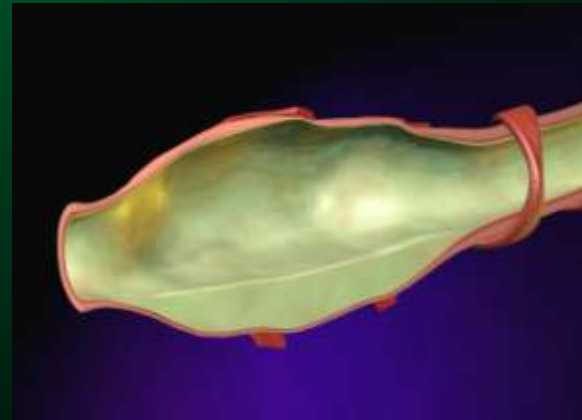
- ✔ závažné onemocnění
- ✔ aktivní přístup
- ✔ vysoké dávky antibiotik
- ✔ drenáž vnitřní či zevní
- ✔ vyjímečně plicní resekce





# Bronchiektázie

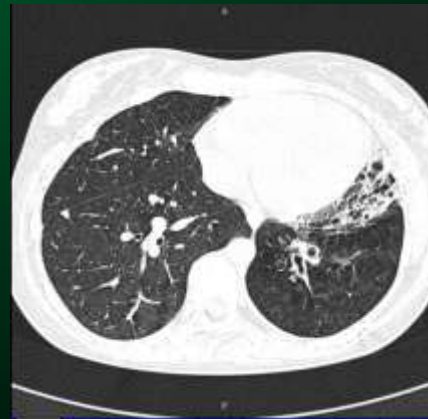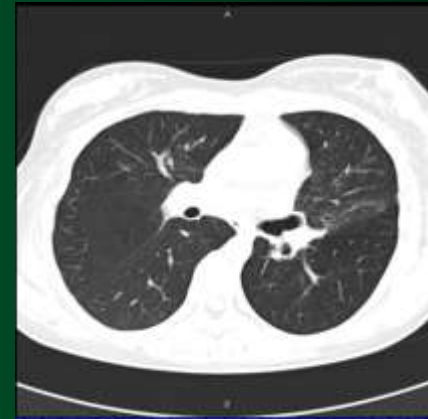- ▼ abnormální ireverzibilní rozšíření bronchů malého a středního kalibru.
- ▼ vrozené, získané a idiopatické.
- ▼ porucha stavby bronchiální stěny, nedokonalý transport hlenu a bakteriální infekce.



# Bronchiektázie

## Léčba

- ✦ mukolytika, mukomodulancia, expektorancia, inhalační kortikoidy, bronchodialtancia, antibiotika, inhalace, bronchoskopické odsátí
- ✦ izolované klinicky závažné bronchiektázie provázených **krvácením nebo abscesem**





# Plicní mykózy

✓ onemocnění vyvolaná mikroorganismy rostlinného původu, houbami a plísněmi.

✓ primární mykózy

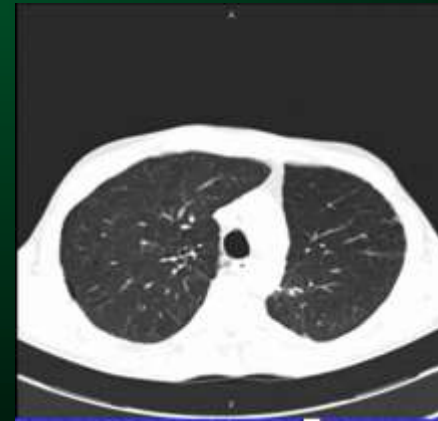
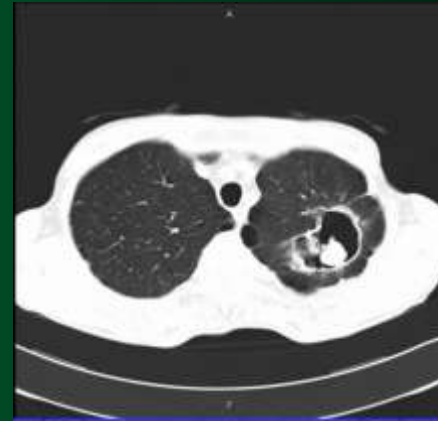✓ sekundární mykózy





# Plicní mykózy

- **Aspergilóza** (*Aspergillus niger*)  
aspergilomu- mycetomu,  
pneumonie, diseminovaného  
procesu
- **Candida albicans**, saprofyt  
bronchiální, plicní kandidóza
- **Aktinomykóza** (*Actinomyces*  
*Israeli*, *Nocardia asteroides*)  
absces, empyém, pleuro a  
pneumokutánní píštěl

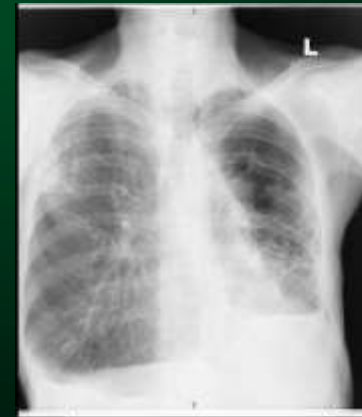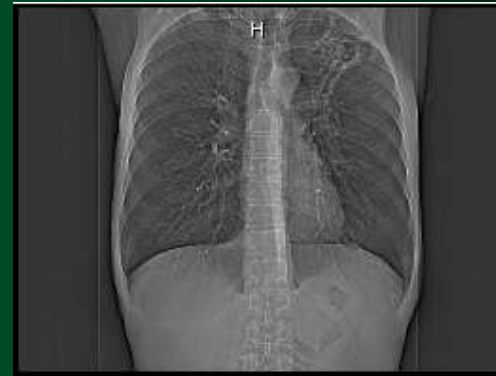




# Plicní mykózy

## Terapie

- ▼ **konzervativní**  
ATB i.v.a inhalačně,  
základní onemocnění
- ▼ **chirurgická**  
absces, výpotek, empyém,  
píštěl, podezření na nádor
- ▼ **atypická resekce**  
u izolovaného mycetomu

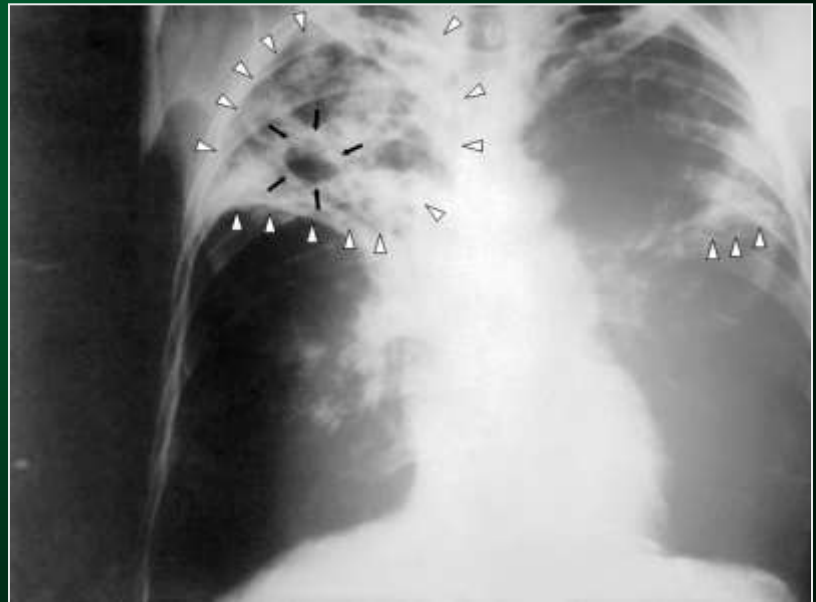




# Tuberkulóza plic

## Souhrn

- ✔ tuberkulóza má vyjimečné postavení
- ✔ mezi infekčními chorobami má celosvětově nejvyšší mortalitu
- ✔ její zdravotní i společenský význam neklesá







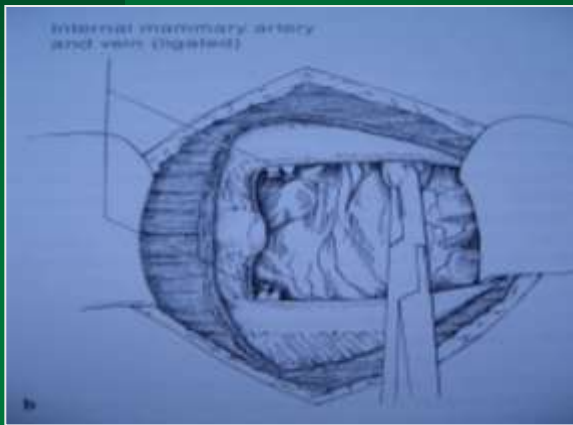
# Indikace k chirurgické léčbě TBC

- ✓ neztišitelné **krvácení**
- ✓ **koincidence** TBC a plicní rakoviny
- ✓ **podezření** na bronchogenní karcinom
- ✓ **rezidua** po konzervativní terapii-  
tuberkulómy, kaverny, fibrokaseózní ložiska,  
bronchiektázie, atelektáza
- ✓ **profylaxe** recidivy
- ✓ **neúspěšná konzervativní terapie**, infekce  
atypickými mykobaktériemi a superinfekce
- ✓ některé formy **multirezistentních tuberkulózy**

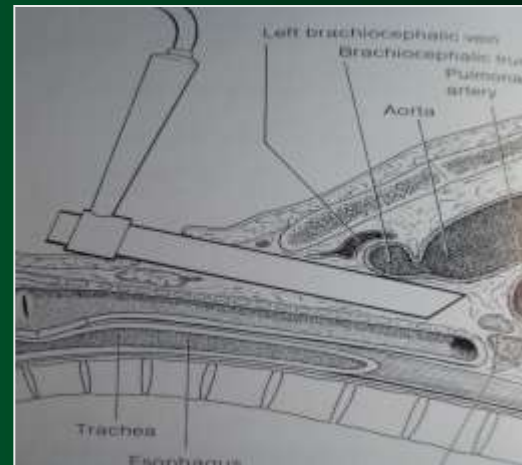


# Tuberkulóza

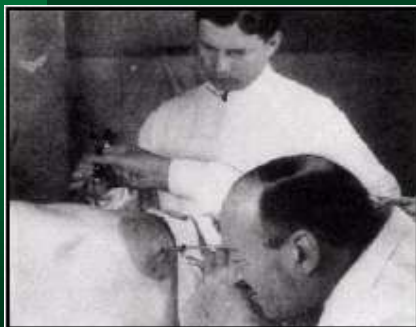## Chirurgické výkony diagnostické



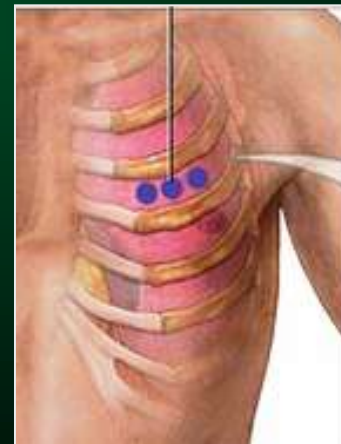Parasternální mediastinotomie



Mediastinoskopie



Torakoskopie

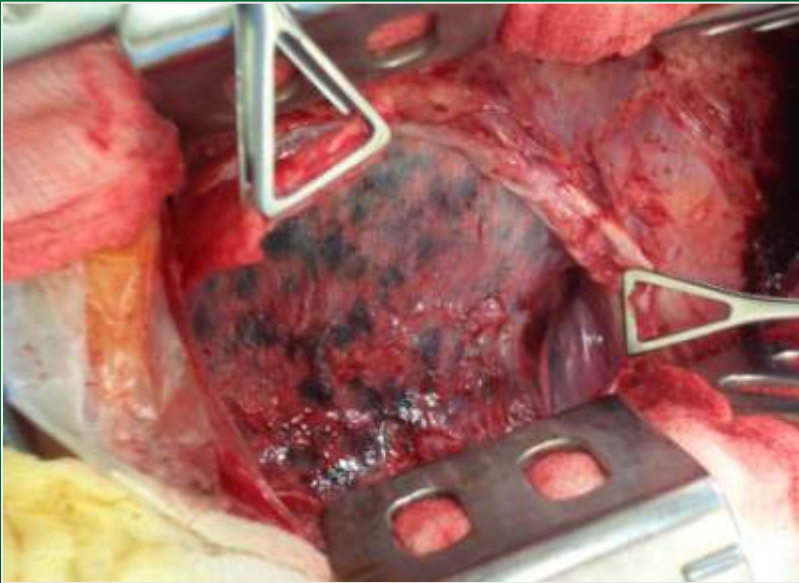


Otevřená biopsie

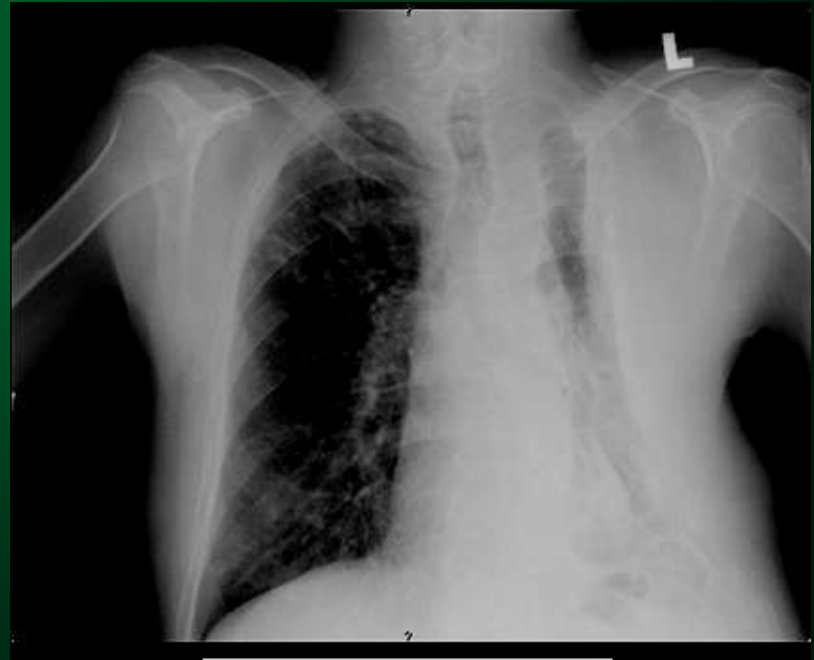

# Tuberkulóza

## Chirurgické výkony neresekční



Dekortikace

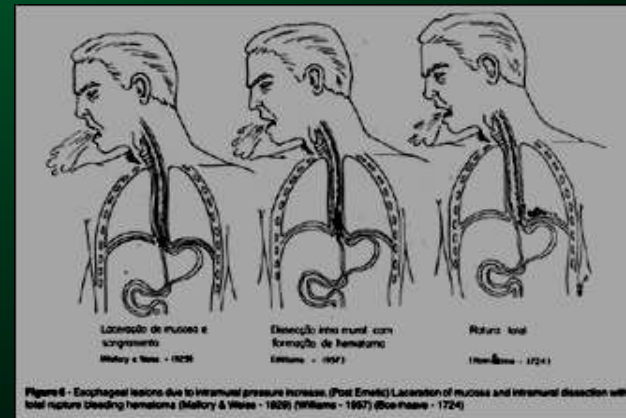
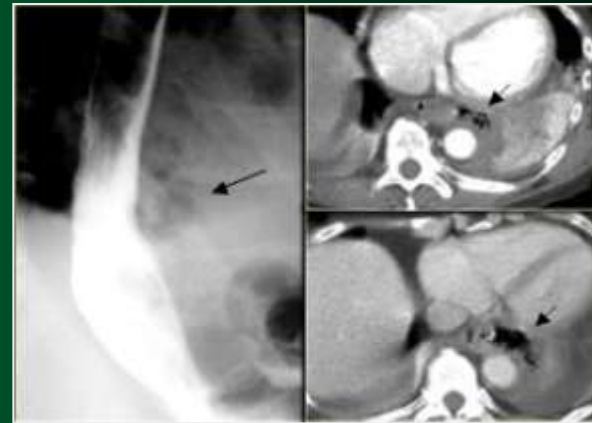

Torakoplastika

# Akutní hnisavá mediastinitida

## Jícen


- ✔ iatrogenní perforace:  
dilatace, sonda,  
sklerotizace
- ✔ cizí tělesa
- ✔ penetrující trauma
- ✔ Boerhaavův sy
- ✔ insuficience  
anastomózy jícnu
- ✔ nádor



# Akutní hnisavá mediastinitida

## Boerhaavův syndrom

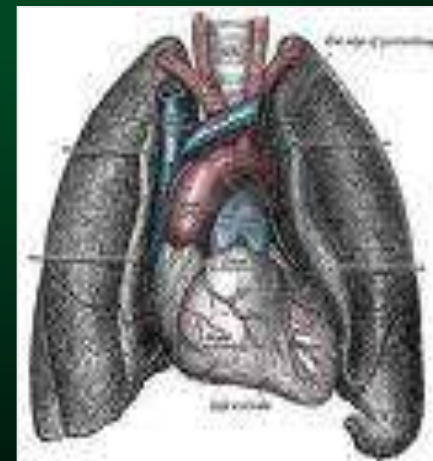
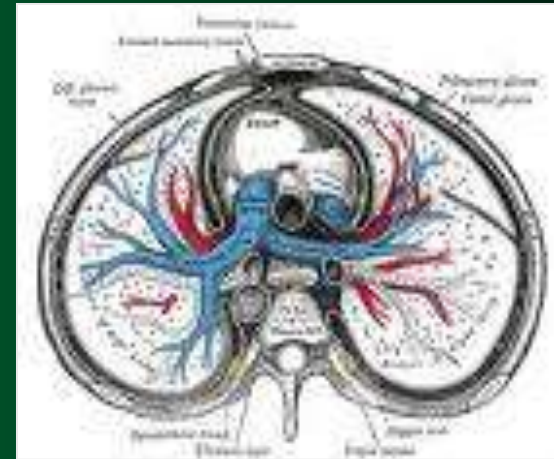
- ✓ Herman Boerhaave (1668–1738)
- ✓ 1724- spontánní ruptura jícnu
- ✓ baron Jan Gerrit van Wassenaer
- ✓ admirál Nizozemského námořnictva
- ✓ 29.10.1723



# Akutní hnisavá mediastinitida

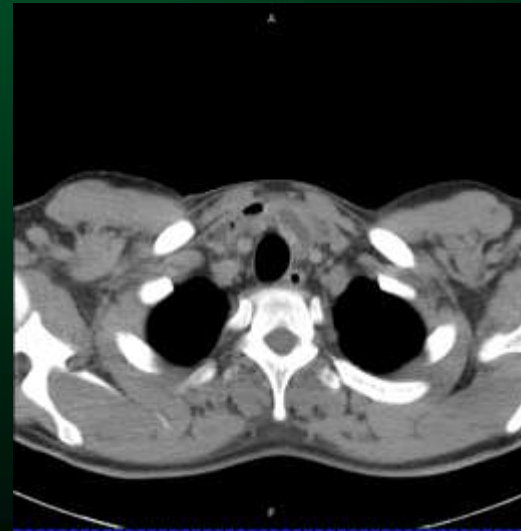
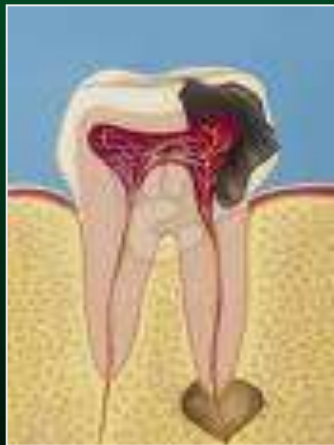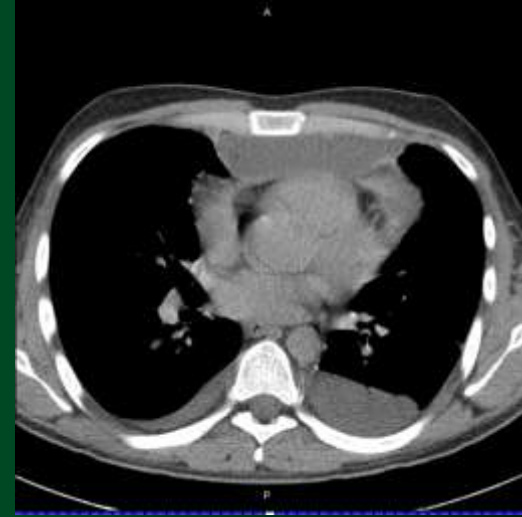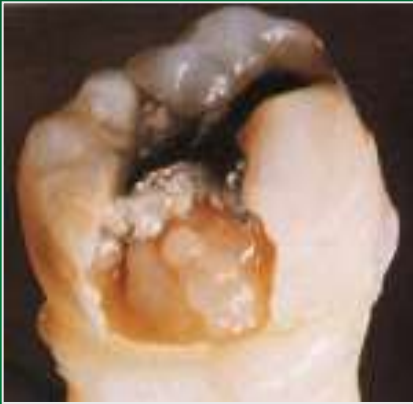## Infekce z okolí

- ✔ plíce
- ✔ pleura
- ✔ stěna hrudní
- ✔ páteř
- ✔ velké cévy
- ✔ trachea a bronchy



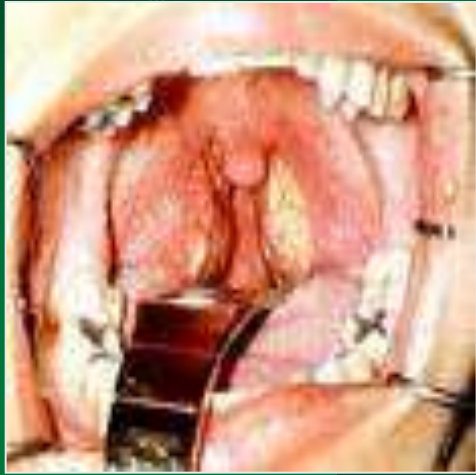# Akutní hnisavá mediastinitida

## Dentální infekce

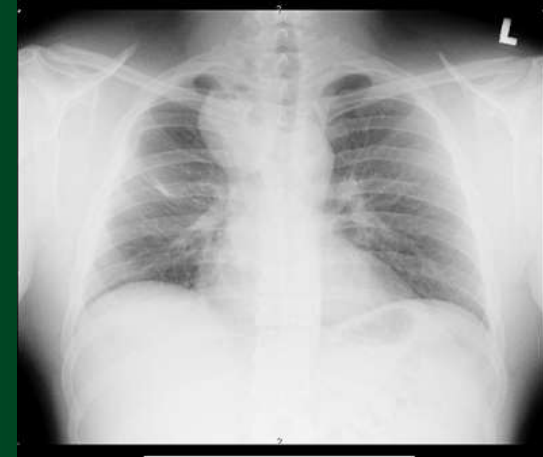

# Akutní hnisavá mediastinitida

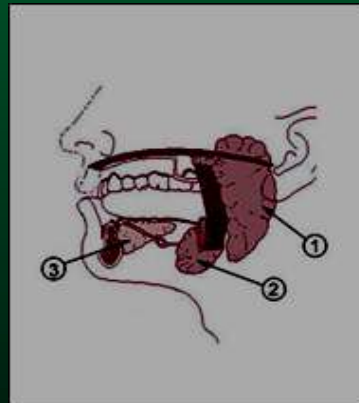
## ORL infek



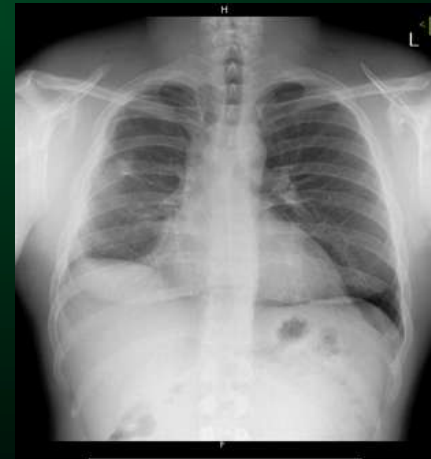Paratonzilární absces



Absces mediastina



Absces slinných žlaz

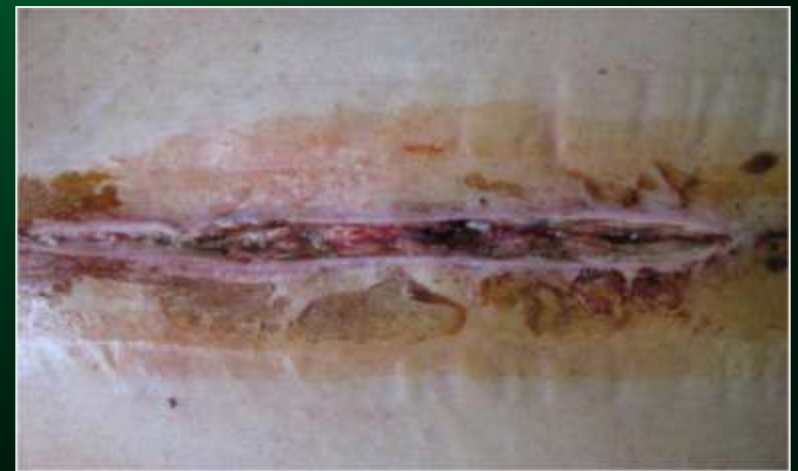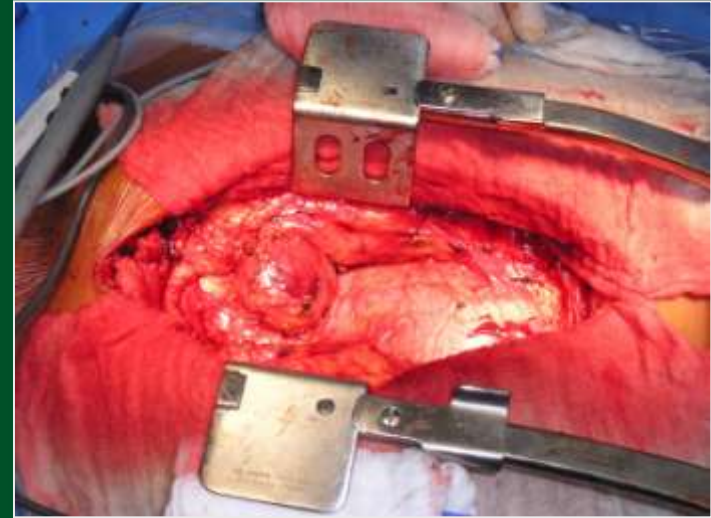




# Akutní hnisavá mediastinitida

## Sternotomie

- ✔ komplikace sternotomie
- ✔ 1- 2% nemocných po sternotomii v USA
- ✔ rizikové faktory: akutní operace, resuscitace, obezita, DM, reoperace, dehiscence..





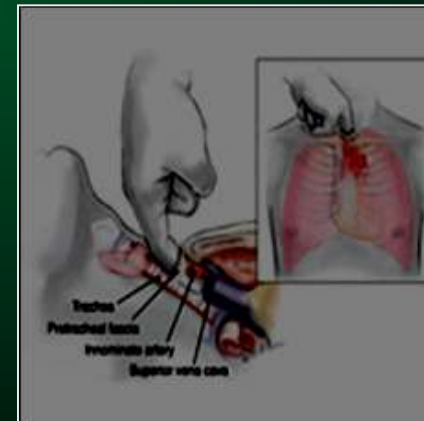
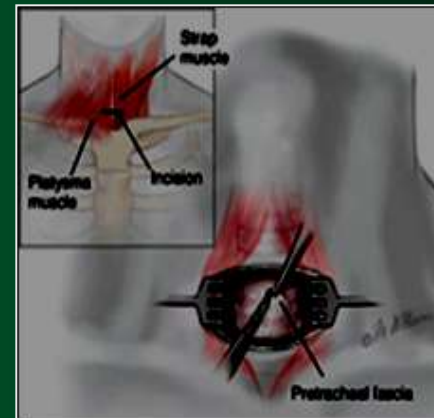
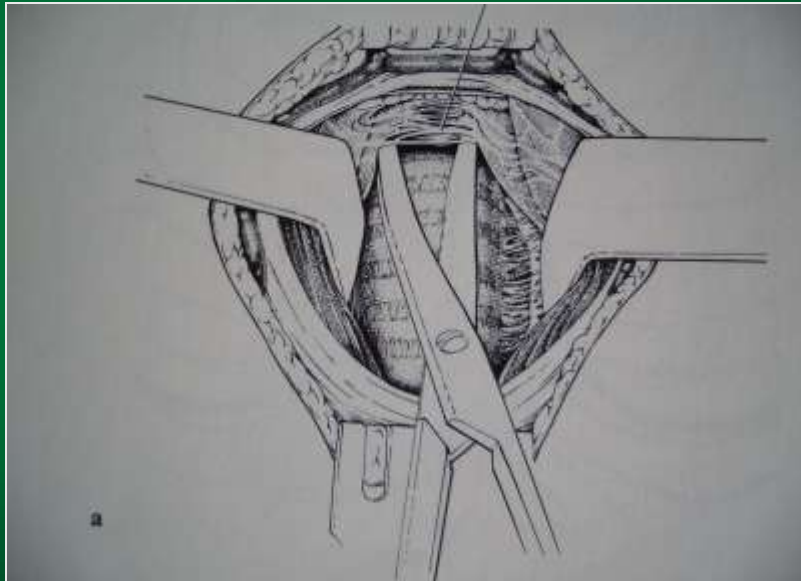
# Akutní hnisavá mediastinitida

## Příznaky

- ✓ teplota, zimnice, třesavka, **šokový stav**
- ✓ leukocytóza, CRP, PCT, sepse
- ✓ **bolesti na hrudi**, krku
- ✓ **podkožní emfyzém na krku**
  
- ✓ Boerhaavův syndrom
- ✓ zvracení, bolest na hrudi, podkožní emfyzém na krku

# Akutní hnisavá mediastinitida

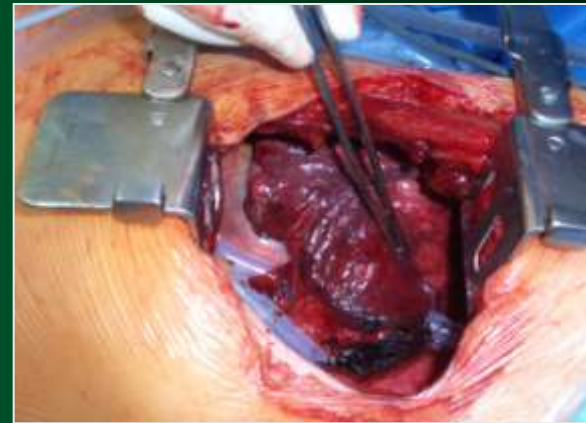
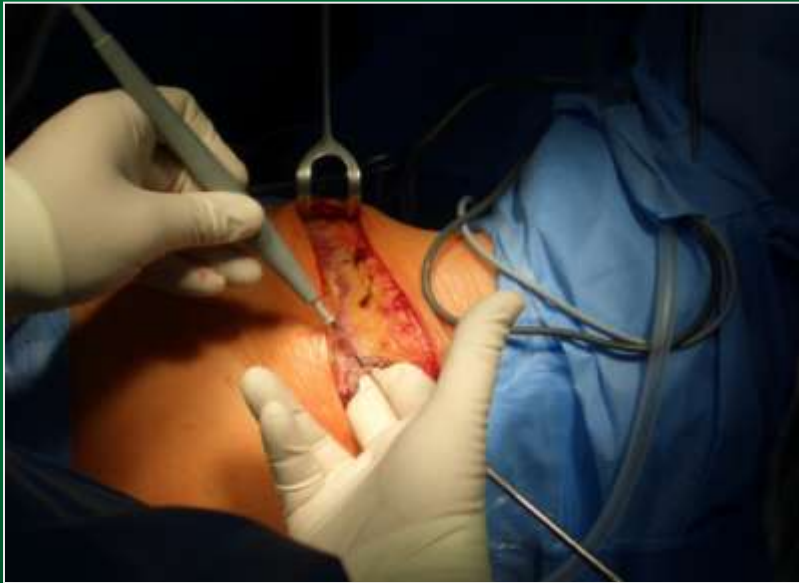## Mediastinotomie





# Akutní hnisavá mediastinitida

## Torakotomie





# Akutní hnisavá mediastinitida

## Terapeutická doporučení

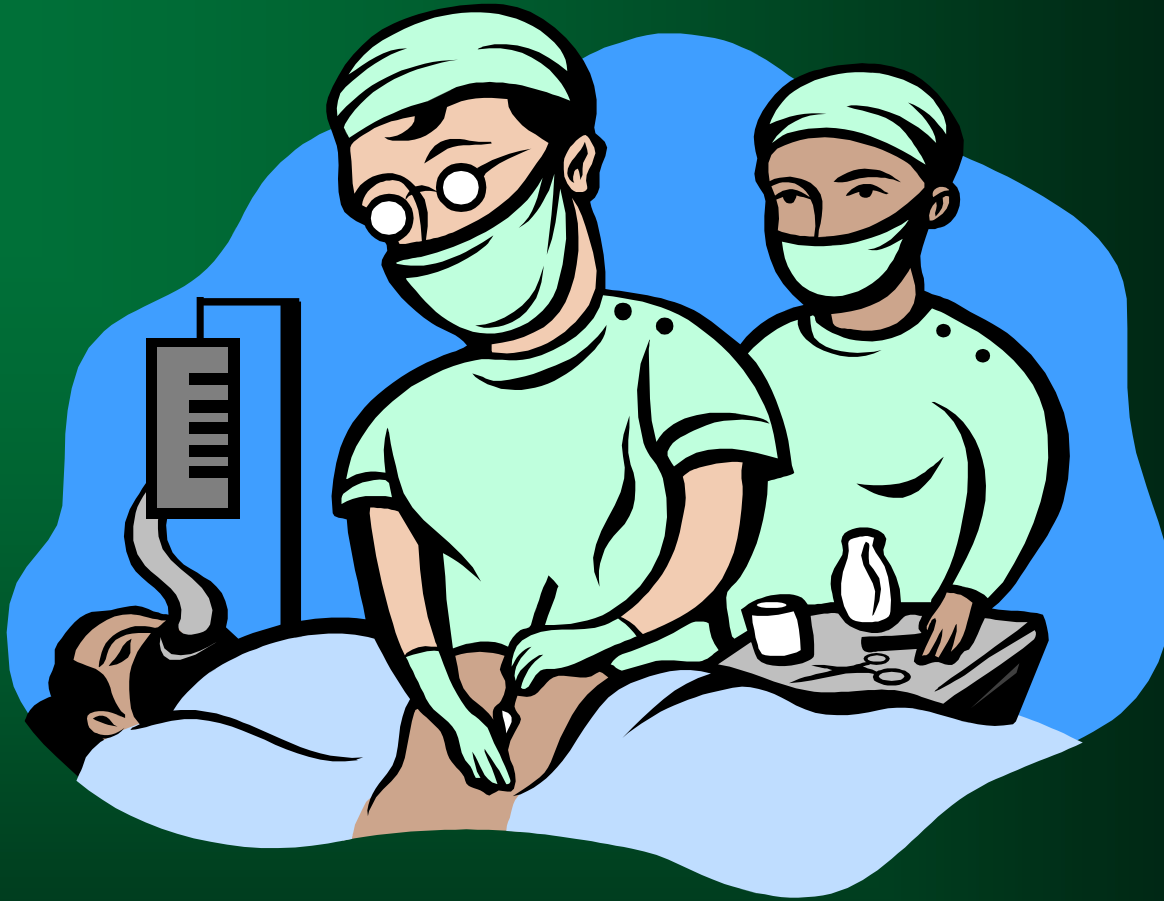- ✓ Urgentní torakotomie, drenáž mediastina a dutiny hrudní
- ✓ Včasná kolární mediastinotomie a drenáž mezihrudí
- ✓ Drenáž empyému
- ✓ Intenzivní nebo resuscitační péče



# Závěr

- ▼ **Prognóza** zánětlivých onemocnění dutiny hrudní je **vážná** a **výsledek léčby** je **nejistý**, terapie vyžaduje intenzivní **spolupráci** pneumologa, anesteziologa a hrudního chirurga.





**Děkuji za pozornost**